

NRW 1: Johanniter-Kliniken Bonn



JOHANNITER
Aus Liebe zum Leben

29. NOVEMBER 2024
ROBOCLUB 2024
HAMBURG MEETS NRW

Hybridveranstaltung: Vor Ort und als Livestream

Prof. Dr. med. Daniel Perez
Prof. Dr. med. Andreas Türler
Dr. med. Konstantinos Zarrias
Carl Med GmbH, Hamburg

PatientIn männlich, 56 Jahre, BMI = 29

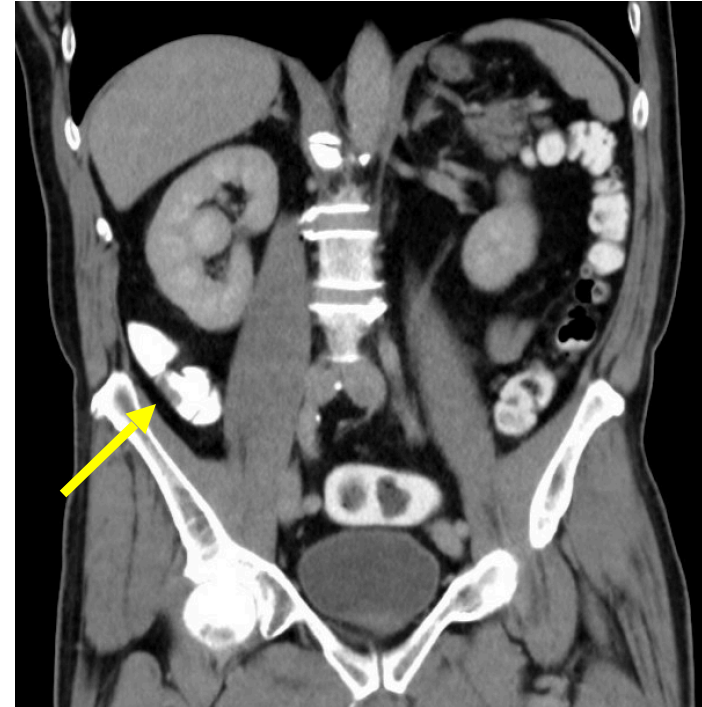
Diagnose V.a. Zökumkarzinom

Geplante OP Hemikolektomie re. mit CME

Operateur Andreas Türler

Anamnese

- auffälliger Befund bei Vorsorgekoloskopie
- Histologie: Adenom mit high grade Dysplasie
- keine abdominellen vor-OP's

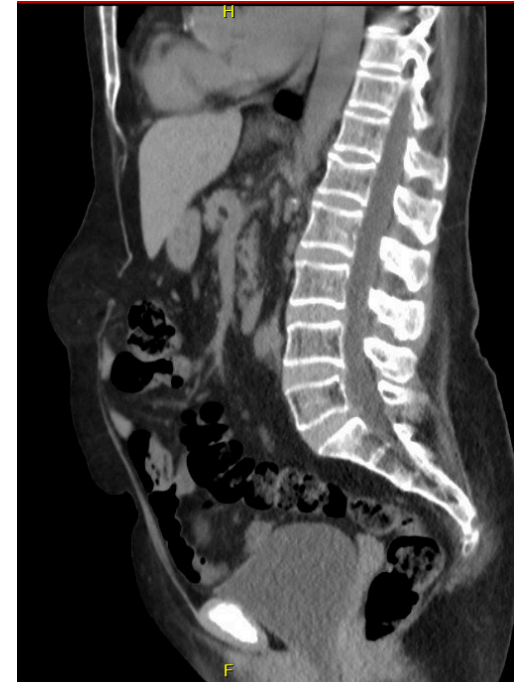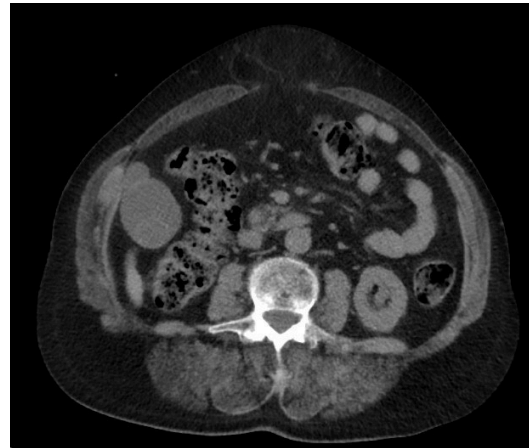


NRW 1: Johanniter-Kliniken Bonn

PatientIn weiblich, 63 Jahre, BMI = 29
Diagnose supraumbilicale Hernie (4 x 2 cm), Rectusdiastase
Geplante OP robotische eTEP mit Rectusdiastasenversorgung
Operateur Konstantinos Zarras

Anamnese

- notfallmäßige Vorstellung
- Omentumeinklemmung:
manuelle Reposition
- keine abdominellen vor-OP's



NRW 2: Universitätsklinikum Bonn

PatientIn männlich, 28 Jahre, BMI = 34

Diagnose **therapierefraktäre Colitis ulcerosa**

Geplante OP **dV-ass. Proktokolektomie mit Ileumpouch-analer Anastomose**

Operateur Tim Vilz

Anamnese

- Chronisch-aktive Pancolitis ulcerosa seit 2017 ohne extraintestinale Manifestationen, ca. 20 Stuhlgänge pro Tag
- Colo: Darm fibrotisch verkürzt, dehaustriert, derbe. Viele, teils konfluierende, Fibrin-bedeckte Ulcerationen und Pseudopolypen. Insgesamt schwer geschädigter Darm mit aufgebrauchtem Regenerationspotential
- Konservativ austherapiert nach Gabe von Vedolizumab, Tofacitinib, Adalimumab, Upadacitinib, Ozanimod, Infliximab und Azathioprin
keine abdominalen Voroperationen

NRW 3: Universitätsklinikum Köln



UNIKLINIK
KÖLN

29. NOVEMBER 2024
ROBOCLUB 2024
HAMBURG MEETS NRW
Hybridveranstaltung: Vor Ort und als Livestream
Prof. Dr. med. Daniel Perez
Prof. Dr. med. Andreas Türlor
Dr. med. Konstantinos Zarrias
Carl Med GmbH, Hamburg

PatientIn männlich, 80 Jahre, BMI = 26

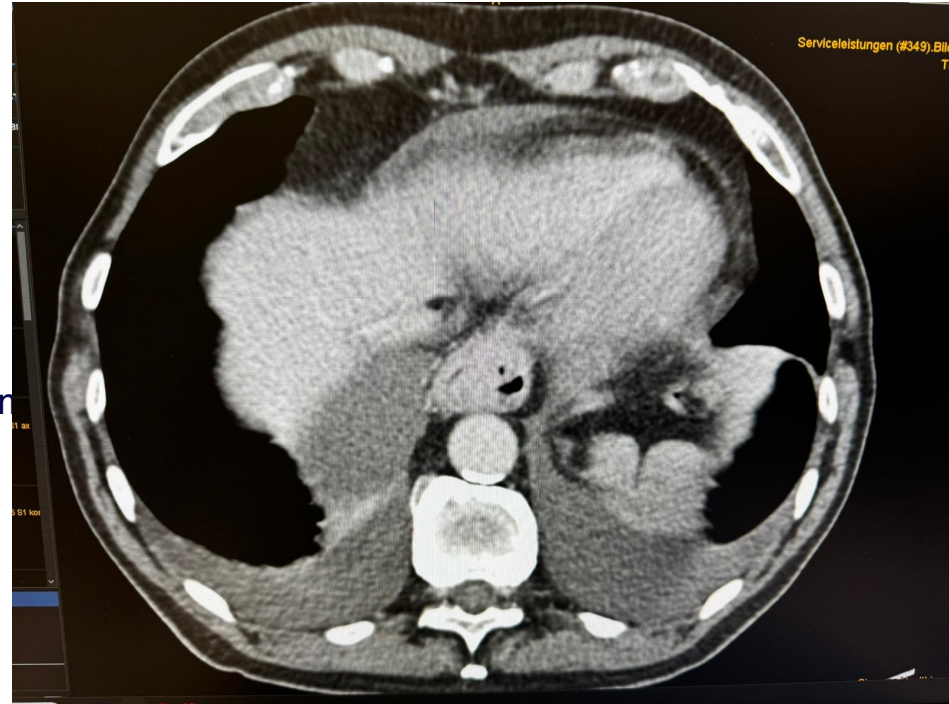
Diagnose **AEG II**

Geplante OP Ösophagusresektion mit
Schlauchmagenhochzug

Operateur Hans Fuchs

Anamnese

- AEG II 34-39 cm ab Zahnreihe, Z-Linie bei 37 cm
- uT3, cNx
- ASA II bei Vorhofflimmern und art. Hypertonie
- primäre OP bei hohem Patientenalter

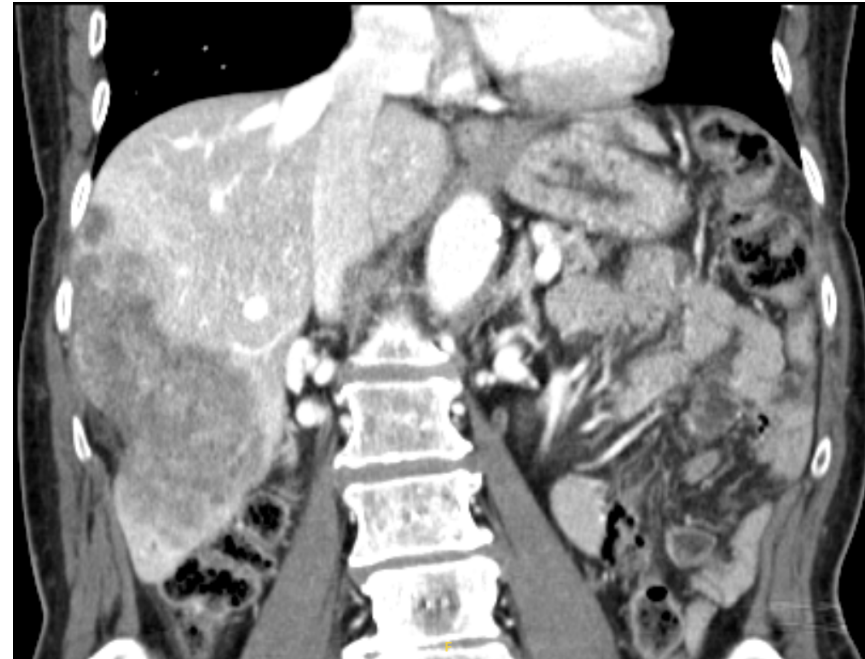

NRW 4: Universitätsklinikum Münster

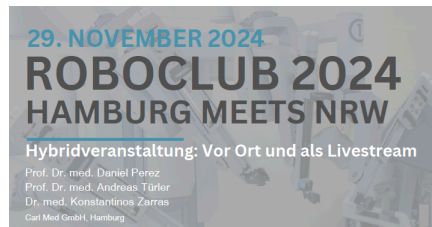PatientIn Weiblich, 73 Jahre, BMI = 21
Diagnose **Cholangiokarzinom re. Leberlappen**
Geplante OP 1st Stage ALPPS mit LAD
Operateure Andreas Pascher, Benjamin Strücker

Anamnese

- Pat. aufgefallen durch B-Symptomatik
- ÖGD / Kolo o.p.B.; CA19.9: 298 U/ml (<27 U/ml)
- Z.n. diagnost. LSK zum Ausschluss einer PC
- Z.n. Myokardinfarkt bei KHK
- DM Typ 2
- Hypothyreose



Hamburg 1: Asklepios Klinik Altona



PatientIn männlich, 82 Jahre, BMI = 26
Diagnose Sigmakarzinom
Geplante OP onkologische Sigmaresektion
Operateur N. Melling

Anamnese

- Koloskopie aufgrund von Hämatochezie
- Histologie: Sigmakarzinom
- Z. n. Lichtenstein links, laparoskopischer Cholezystektomie, Appendektomie

Hamburg 1: Asklepios Klinik Altona

PatientIn weiblich, 79 Jahre, BMI = 23

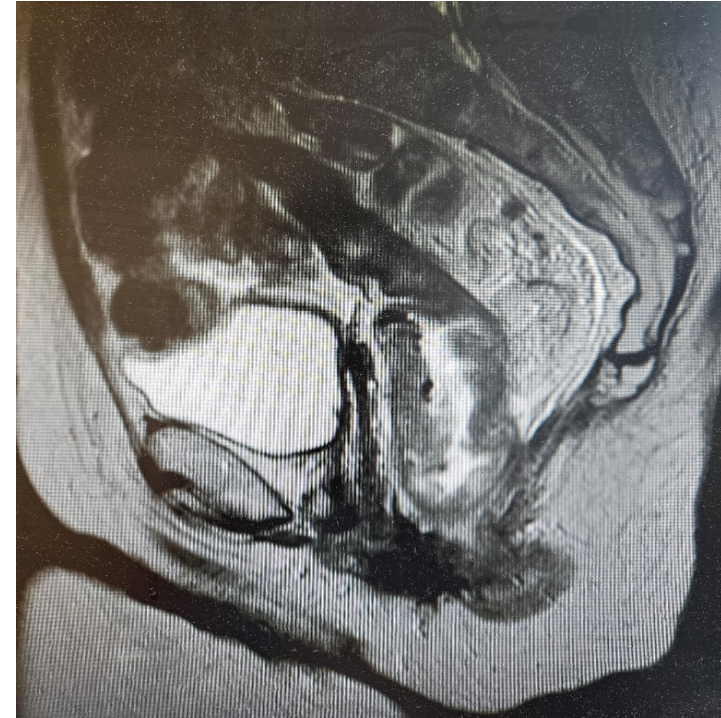Diagnose **Rektumkarzinom**

Geplante OP **Rektumamputation**

Operateur N. Melling

Anamnese

- seit August intermittierend blutige Diarrhoen
- Koloskopie: V.a. Rektumkarzinom 2-10 cm ab ano
- Histologie: Adenokarzinom, low grade, MSS
- MRT: cT3c N+ MRF - EMVI –
- Z. n. VP-Shunt 03/2016



Hamburg 2: Asklepios Klinik Altona



ASKLEPIOS

29. NOVEMBER 2024
ROBOCLUB 2024
HAMBURG MEETS NRW

Hybridveranstaltung: Vor Ort und als Livestream

Prof. Dr. med. Daniel Perez
Prof. Dr. med. Andreas Türler
Dr. med. Konstantinos Zarros
Carl Med GmbH, Hamburg

PatientIn männlich, 67 Jahre, BMI = 25

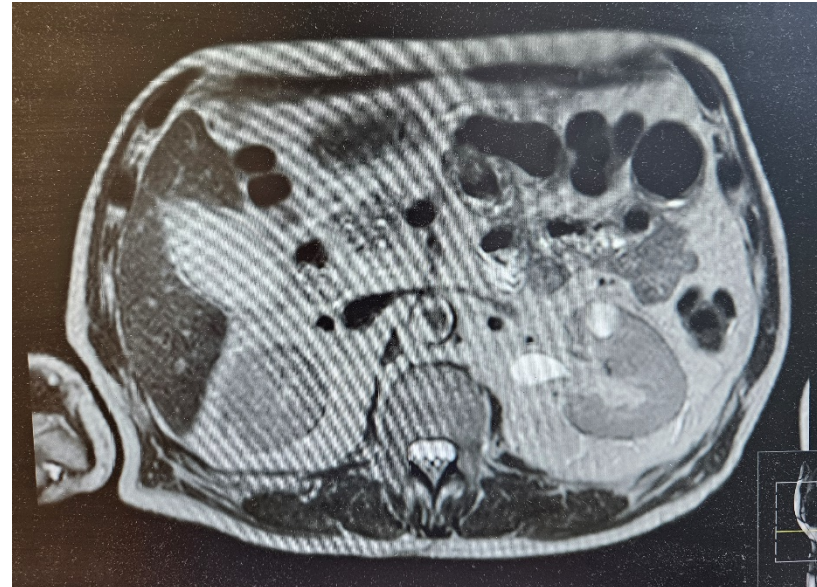
Diagnose V.a. Pankreaskopfkarzinom

Geplante OP Pankreaskopfresektion

Operateur F. Nickel

Anamnese

- Vorstellung bei schmerzlosem Ikterus
- EUS: 1,6x1,8 cm RF im Pankreaskopf,
- CA 19-9: 648 kU/l
- Z. n. ERC mit Stenteinlage am 15.11.24
- keine abdominellen Vor-OPs



Berlin: Krankenhaus Waldfriede

PatientIn weiblich, 72 Jahre, BMI = 33

Diagnose periampulläres Karzinom

Geplante OP Pankreaskopfresektion

Operateur M. Bahra

Anamnese

- Verschlussikterus
- Oberbauchschmerzen
- Z.n. ERC + Stenting
- Z.n. Wertheim-Meigs OP (2012)
- Z.n. CCE (2008)
- CAVE: A. hep. dex. aus AMS (Pfeil)

